

L'hippocratisme digital

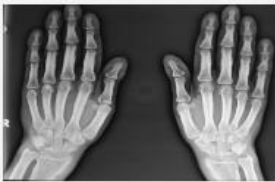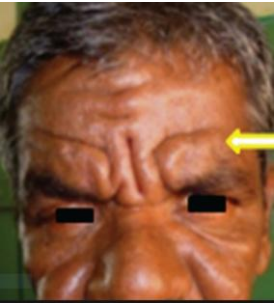La forme primaire

La pachydermopériostose
Ou syndrome de Touraine-Solente-Golé)

Signes dermatologiques
(pachydermie, épaissement et creusement des traits du visage, *cutis verticis gyrata*, séborrhée, oedème, hyperhidrose)

Signes rhumatologiques
(épanchement articulaire, arthrite, acro-ostéolyse, ossification périostée).

Début dans l'enfance ou dans l'adolescence, et peut progresser pendant cinq à 20 ans.



La forme secondaire

• Pulmonaires

- - Néoplasie (surtout cancer à petites cellules)
- - **Fibrose idiopathique**
- - Bronchiectasies
- - Sarcoidose
- - Tuberculose (au stade fibrosant)
- - Pathologie pleurale (empyème, mésothéliome)

• Cardiovasculaires

- - Cardiopathie cyanogène
- - Endocardite
- - Anévrisme
- - Pathologie de l'arc aortique

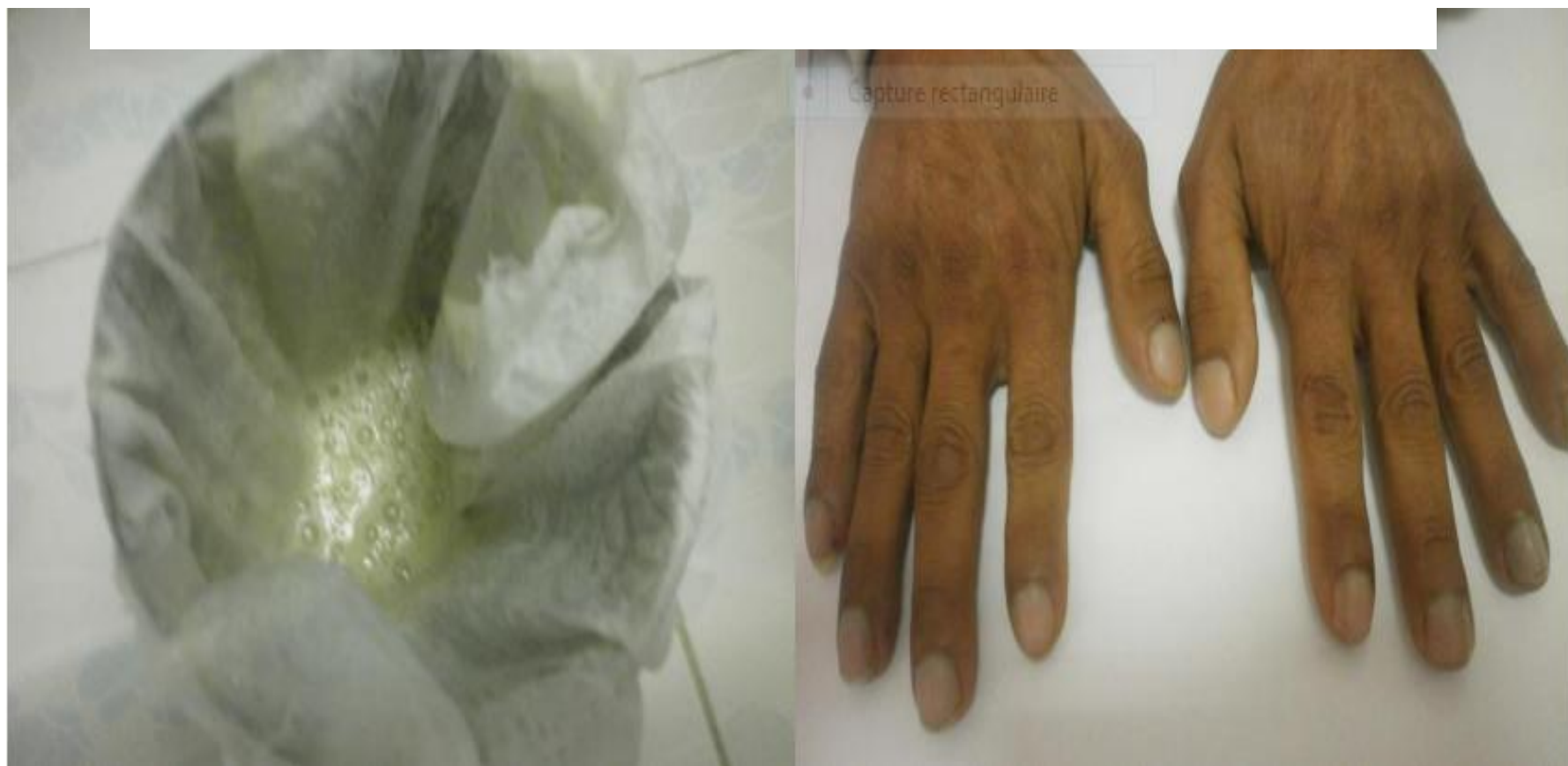• Digestives

- - Maladie de Crohn
- - RectoColite Ulcéro-Hémorragique (RCUH)
- - Cirrhose

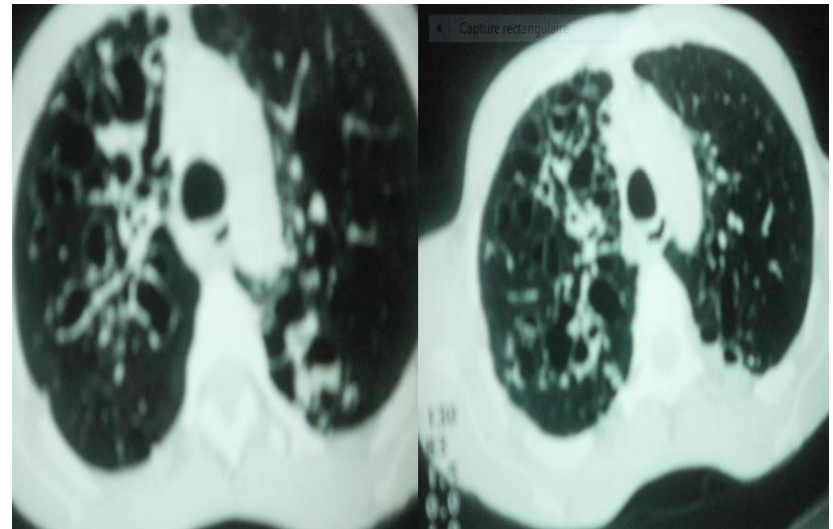
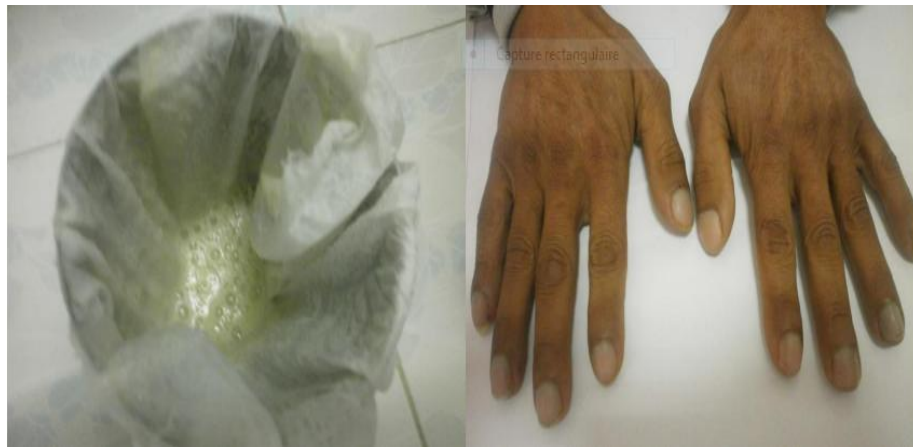systemiques

- - Lupus érythémateux
- - endocrinologiques
- - Dysthyroïdie
- - Acromégalie
- - Grossesse
- - infectieuses
- - Endocardite
- - HIV
- - Syphilis
- Neurologiques
- - Hémiplégie

Expectoration chronique abondante (>100ml=bronchorhéé)

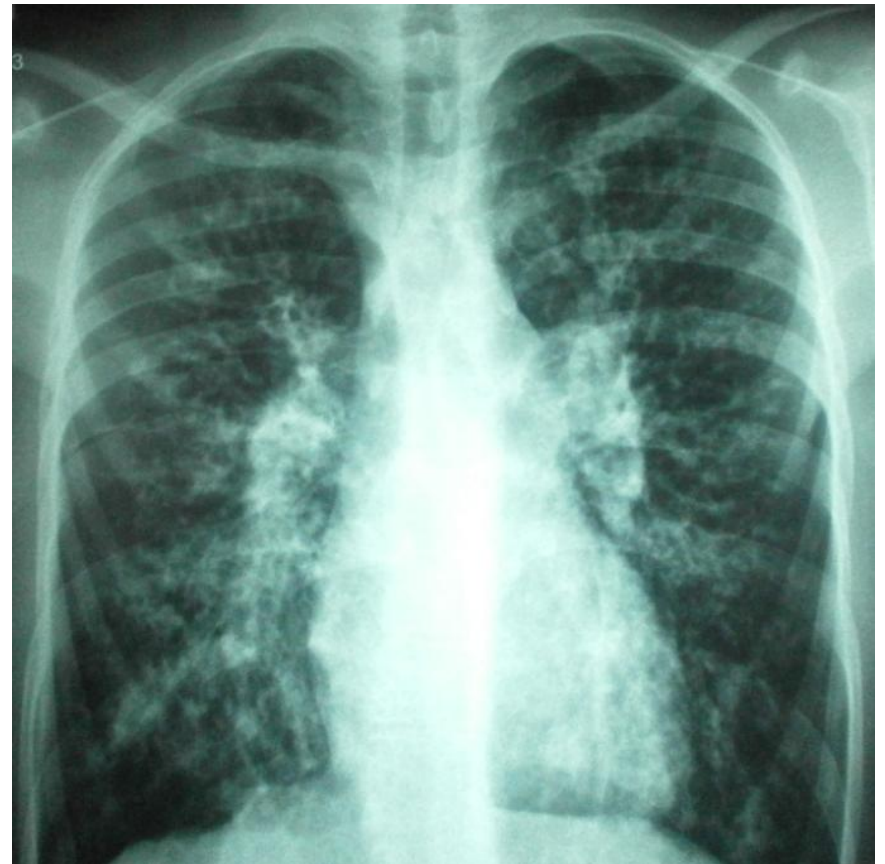
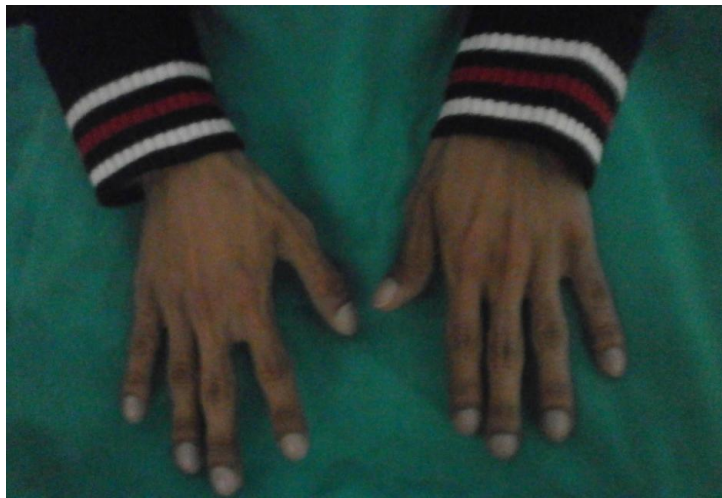
Expectoration chronique abondante (>100ml=bronchorhéé)

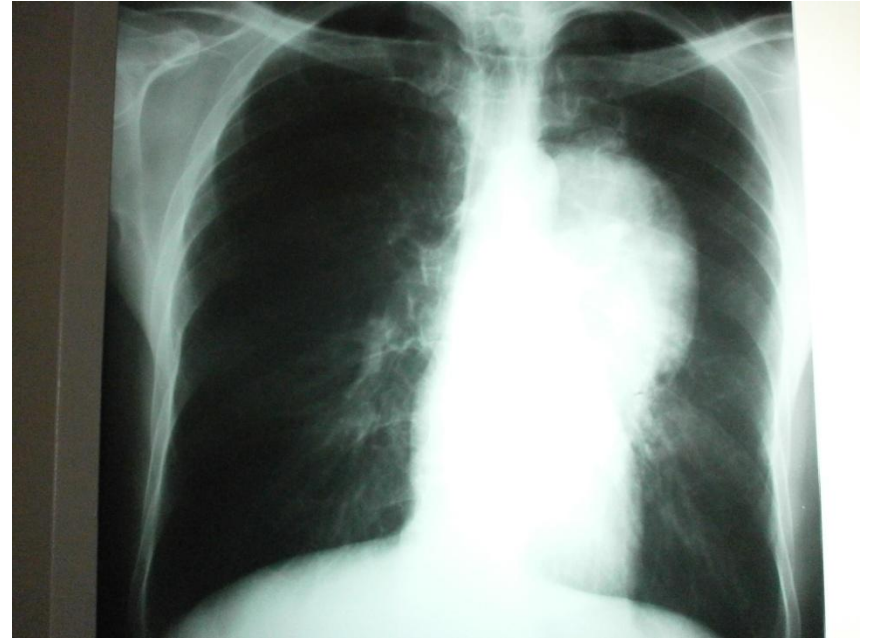
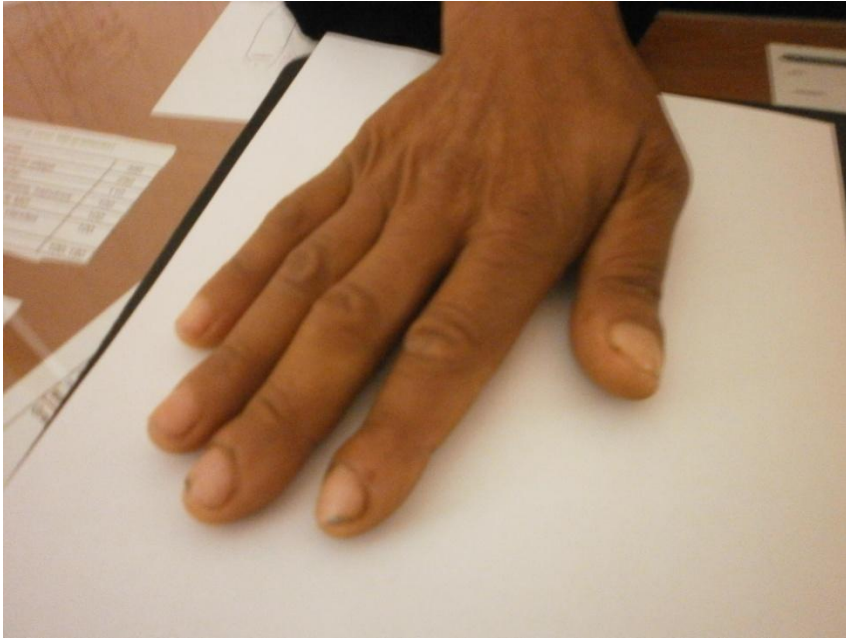


DDB=Bronchorrhée + Hipocratisme digitale

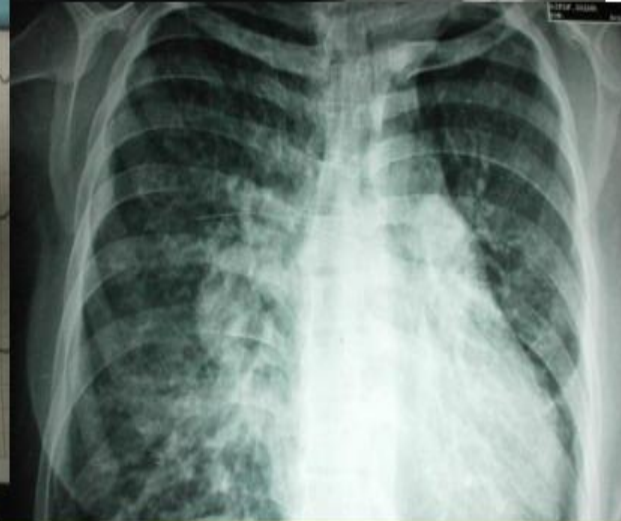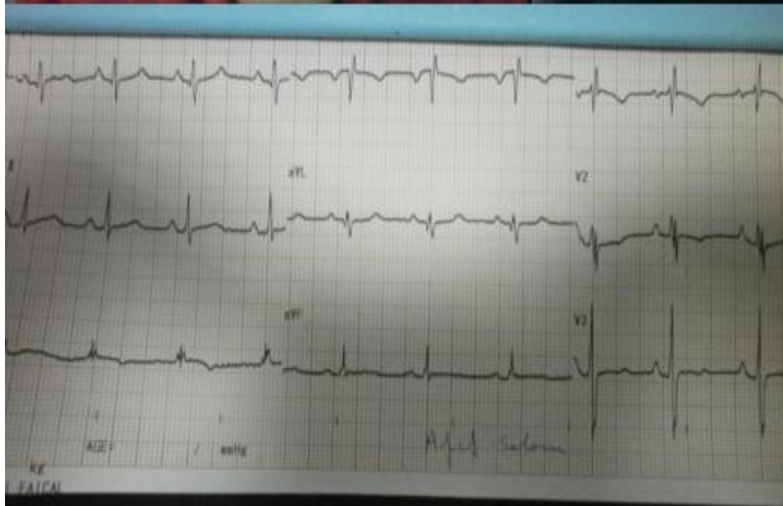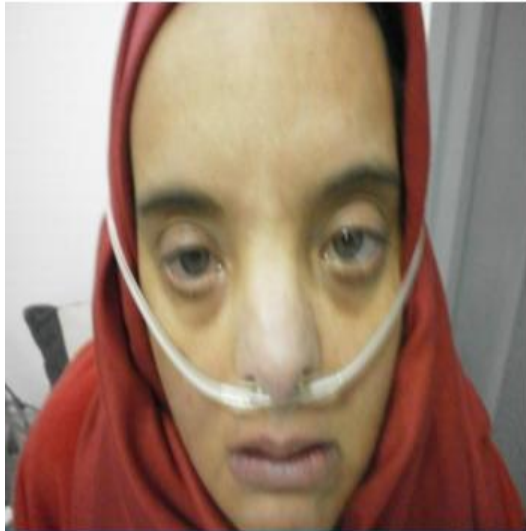Jeune homme de 25 ans insuffisant respiratoire chronique aux stades d'oxygénothérapie (Poumon dystrophique : DDB)



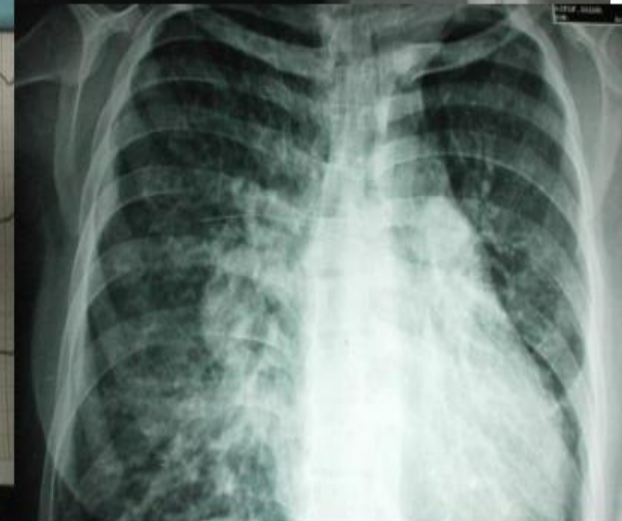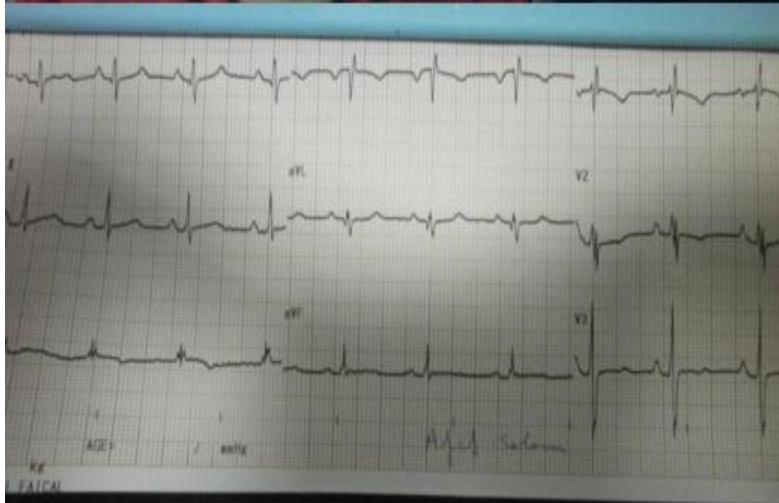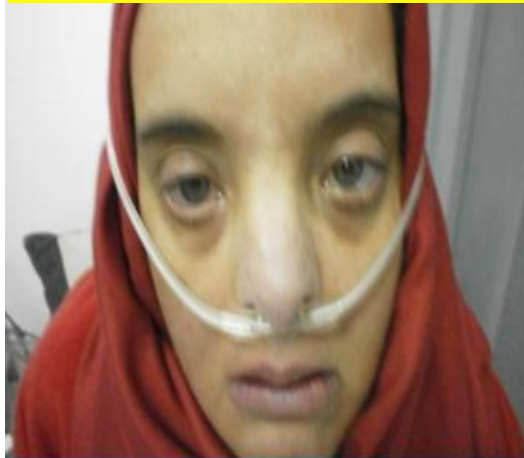
Carcinome bronchique



Diagnostique??



Cardiopathie cyanogène avec HTAP



- Hippocratisme digitale
- Cyanose centrale
- Désaturation persistante SS oxygène (Schunt)
- Hypertrophie ventriculaire droit
- Grosse artère pulmonaire à la radio

Fibrose pulmonaire

